



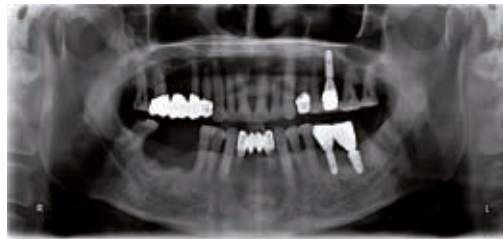
## Клинические преимущества имплантатов с супер-гидрофильной поверхностью при НКР

Ким Йонг-Джин

Имплантаты TSIII SA отличаются супер-гидрофильной поверхностью (модифицированная поверхность SA), которая доказанно стимулирует формирование стабильного кровяного сгустка и адгезию остеобластов за счет своей высокой способности к адгезии протеинов и активации тромбоцитов. Таким образом, можно ожидать существенного улучшения результатов направленной костной регенерации (НКР) и синус-лифтинга в области установки имплантатов с супер-гидрофильной поверхностью. В этой статье мы рассмотрим клинический случай использования таких имплантатов при наличии показаний к НКР.

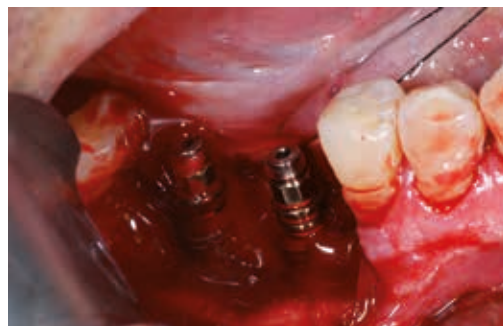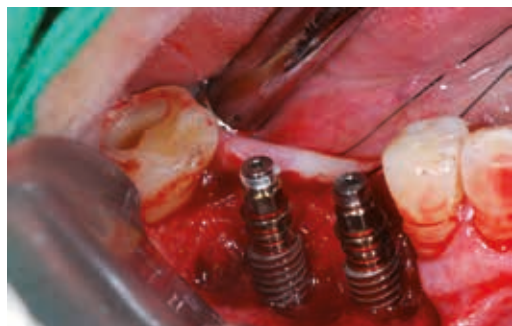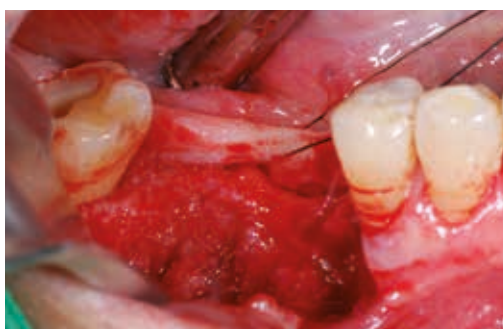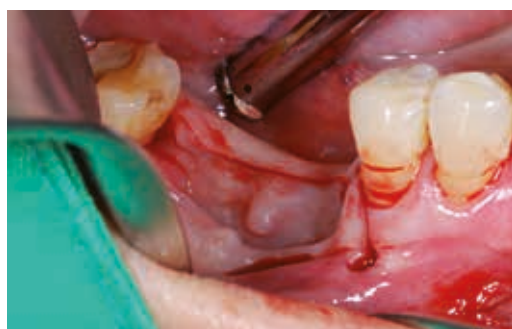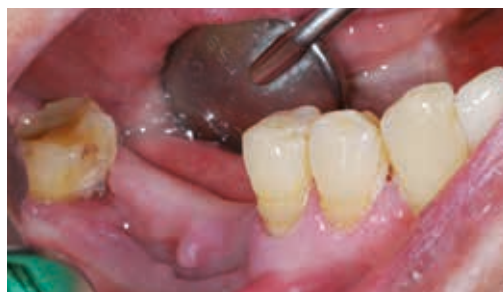### Исходная ситуация

Панорамная рентгенограмма и клиническая картина. Пациент, 75 лет, в анамнезе удаление первого и второго моляров по пародонтологическим показаниям 3 мес ранее. Отмечают дефект вестибулярной кортикальной пластинки.



### Хирургическое вмешательство

Показана костная пластика для устранения костного дефекта. Установлены два имплантата TSIII SA.



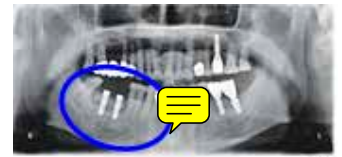
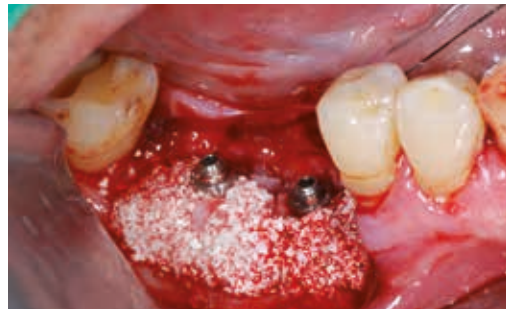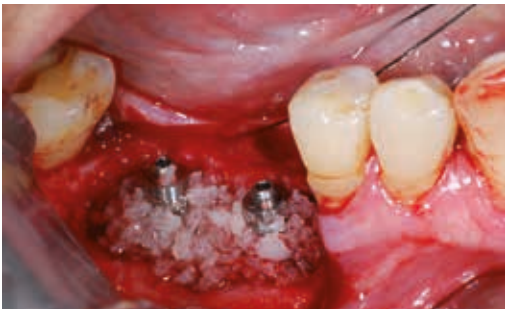Через 5 мин после имплантации наблюдают формирование кровяного сгустка в области вмешательства, что способствует стабилизации используемого костного материала, а значит и улучшает прогноз регенерации кости.

Ким Йонг-Джин

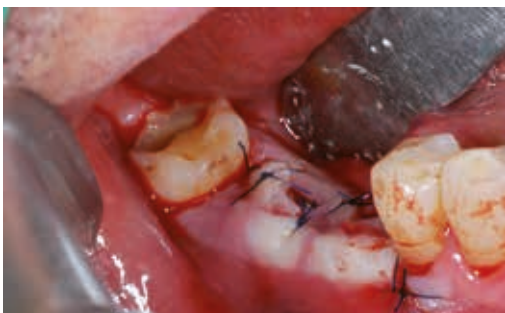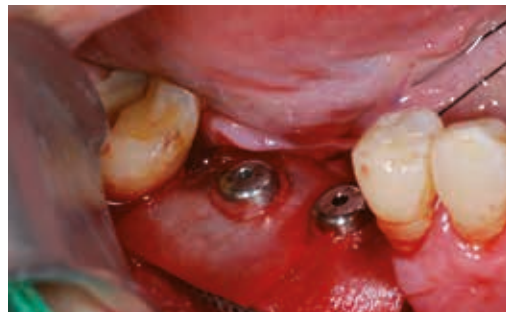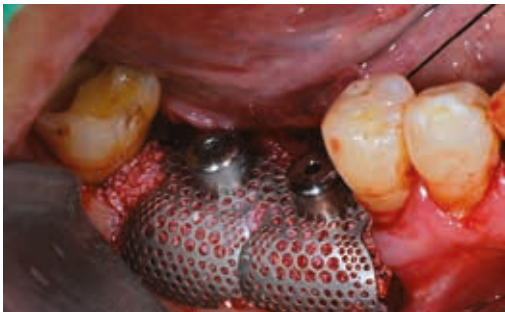Окончил стоматологический факультет университета Данкук. Прошел специализацию в области стоматологии в больнице университета Данкук.

Прошел специализацию в области стоматологической и челюстно-лицевой хирургии в медицинском центре Асан.

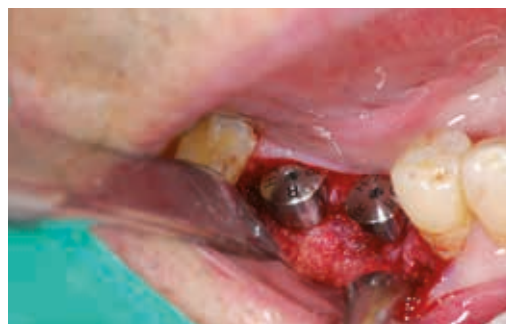Получил степень магистра наук (MS) в Ульсанском университете. Является членом Корейской ассоциации пластической и реконструктивной челюстно-лицевой хирургии. Научный консультант компании Osstem Implant. Руководитель стоматологической клиники



Контрольная панорамная рентгенограмма.

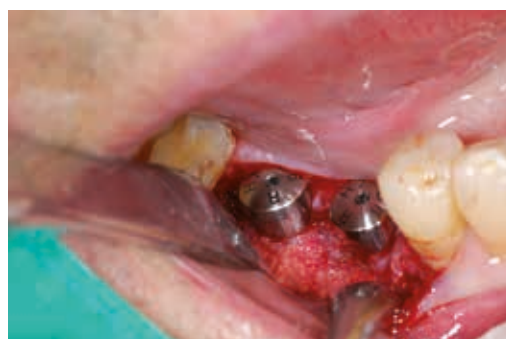
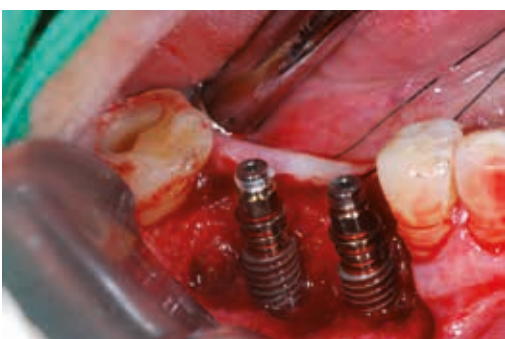
Дефект заполняют аллогенной костью (ICB) и ксеногенным костным материалом (Endobon), которые фиксируют двумя титановыми мембранами (SMARTbuilder) и перекрывают коллагеновой мембраной для минимизации риска обнажения дефекта.



Через 16 недель удаляют титановые мембраны.

Отмечают восстановление костного объема в области вмешательства.



Ситуация в полости рта до и после хирургического вмешательства.

### Обсуждение. Вывод

В этой статье мы рассмотрели клинические преимущества имплантатов с супер-гидрофильной поверхностью при НКР. Безусловно, результат восстановления костного объема альвеолярного гребня во многом зависит от свойств костных заменителей и барьерных мембран, однако установка имплантатов с супер-гидрофильной поверхностью может существенно улучшить исход вмешательства.